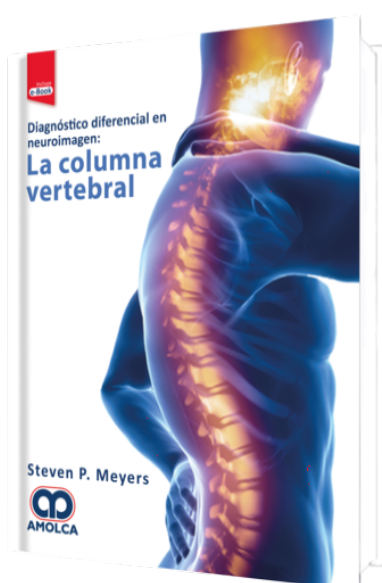


Diagnóstico Diferencial en Neuroimagen: La Columna Vertebral

Autor: Steven P. Meyers



ESPECIALIDAD: Neurocirugía

CONTIENE: Ebook

CARACTERÍSTICAS:

ISBN:	9789804300004
Impresión:	A color - Formato: 21,5 x 28 cm
Tapa:	Dura
Número de Páginas:	284
Año de publicación:	2019
Número de tomos:	0
Peso:	1.6 kg
Edición:	0

DESCRIPCIÓN

"Las columnas tabulares organizadas por anomalías anatómicas incluyen hallazgos de imágenes y un resumen de datos clínicos clave que se correlacionan con las imágenes. Anomalías congénitas/del desarrollo, deformidades espinales y patologías adquiridas en niños y adultos. Lesiones organizadas por región que incluyen dural, extramedular intradural, extra-dural y sacro. Más de 600 figuras ilustran la apariencia radiológica de los lesiones, deformidades y tumores espinales. Imágenes de la médula espinal para el diagnóstico de lesiones intramedulares intradurales y traumatismo espinal."



Prefacio

Agradecimientos

Abreviaturas

Introducción

Tabla 1.1: Anomalías congénitas y del desarrollo de la médula espinal o las vértebras

Tabla 1.2: Anomalías que involucran la unión craneovertebral

Tabla 1.3: Lesiones intramedulares intradurales (lesiones de la médula espinal)

Tabla 1.4: Lesiones durales e intradurales extramedulares

Tabla 1.5: Lesiones extradurales

Tabla 1.6: Lesiones óseas solitarias que involucran la columna vertebral

Tabla 1.7: Lesiones multifocales y/o anomalías de señal mal definidas que involucran la columna vertebral

Tabla 1.8: Lesiones traumáticas que involucran la columna vertebral

Tabla 1.9: Lesiones que involucran al sacro

Referencias

Índice alfabético